



**Δρ Αθανάσιος Κλέωντας**  
BSc, MD, MSc, Dr(Med)Sc, BTS  
Ερμού 73, Θεσσαλονίκη, ΤΚ 54623, Ελλάδα,  
e-mail: info@kleontas.com  
Ιστότοπος: www.kleontas.com  
κιν. : +30 6936202500  
Τηλ.: +30 2310271339  
Ιατρικό Διαβαλκανικό Κέντρο Θεσσαλονίκης  
Ασκληπιού 10, Πυλαία, ΤΚ 55535, Ελλάδα  
Τηλ.: +30 2310400000



**Dr Athanasios kleontas**  
BSc, MD, MSc, Dr(Med)Sc, BTS  
73 Ermou, Thessaloniki, ZC 54623, Greece  
e-mail: info@kleontas.com  
web: www.kleontas.com  
mobile: +30 6936202500  
Tel.: +30 2310271339  
European Interbalkan Medical Center  
Asclepiou 10, Pilea, ZC 55535, Greece  
Tel.: +30 2310400000

## Ιατρικό

## Ενημερωτικό Σημείωμα



Όνοματεπώνυμο Ασθενούς:

Ηλικία: 63

ΑΜΚΑ:

Κλινική: **Β' Κλινική Χειρουργική Θώρακος**

Ημερομηνία Εισαγωγής: **16.06.2020**

Ημερομηνία Επέμβασης: **16.06.2020**

Ημερομηνία Εξιτηρίου: **17.06.2020**



## Ιατρική Ομάδα

Χειρουργός Θώρακος: **Δρ Αθανάσιος Κλέωντας**

Χειρουργός Θώρακος: **Δρ Χρήστος Αστερίου**

Αναισθησιολόγος: **Δρ Νικόλαος Τασιάνας**

Αναισθησιολόγος: **Δρ Δημήτριος Κετίκογλου**

Παθολογοανατόμος: **Καθ. Θωμάς Ζαραμπούκας**



**Παρούσα Νόσος:** Ο ασθενής προσέρχεται με διαγνωσμένο καρκίνωμα της τραχείας για την θωρακοχειρουργική διερεύνηση κι αντιμετώπιση.

**Σύντομο Ιστορικό:** Ελεύθερο χειρουργικών επεμβάσεων

Σύμφωνα με το άρθρο 5 του Ν.3418/2005, όπως τροποποιήθηκε από το άρθρο 6 του Ν.3627/2007: «τα ιατρικά πιστοποιητικά και γνωματεύσεις έχουν το ίδιο κύρος και την ίδια νομική ισχύ ενώπιον όλων των αρχών και υπηρεσιών, ανεξάρτητα από το αν εκδίδονται από ιατρούς που υπηρετούν σε Ν.Π.Δ.Δ. ή Ν.Π.Ι.Δ. ή ιδιώτες ιατρούς.»



**Δρ Αθανάσιος Κλέωντας**  
BSc, MD, MSc, Dr(Med)Sc, BTS  
Ερμού 73, Θεσσαλονίκη, ΤΚ 54623, Ελλάδα,  
e-mail: info@kleontas.com  
Ιστότοπος: www.kleontas.com  
κιν.: +30 6936202500  
Τηλ.: +30 2310271339  
Ιατρικό Διαβαλκανικό Κέντρο Θεσσαλονίκης  
Ασκληπείου 10, Πυλαία, ΤΚ 55535, Ελλάδα  
Τηλ.: +30 2310400000



**Dr Athanasios kleontas**  
BSc, MD, MSc, Dr(Med)Sc, BTS  
73 Ermou, Thessaloniki, ZC 54623, Greece  
e-mail: info@kleontas.com  
web: www.kleontas.com  
mobile: +30 6936202500  
Tel.: +30 2310271339  
European Interbalkan Medical Center  
Asclepiou 10, Pilea, ZC 55535, Greece  
Tel.: +30 2310400000

## Αρχικός απεικονιστικός έλεγχος



Ολοσωματικό PET-CT (12.06.2020):

**ΚΕΦΑΛΗ - ΤΡΑΧΗΛΟΣ:** Παρατηρείται φυσιολογική κατανομή της <sup>18</sup>F-FDG

**ΘΩΡΑΚΑΣ:** Εστιακώς αυξημένη πρόσληψη της <sup>18</sup>F-FDG (SUVmax 10.6) παρατηρείται αντιστοίχως μάζας μαλακών μορίων, η οποία εντοπίζεται στο αριστερό πλάγιο τμήμα της τραχείας, στο επίπεδο του Θ3 σπονδύλου και προβάλλει ενδοαυλικά, εύρημα συμβατό κακοήθειας. Η προαναφερόμενη βλάβη έρχεται σε επαφή με το οπίσθιο τοίχωμα του οισοφάγου, δίχως το ενδεχόμενο διήθησης να μπορεί να αποκλεισθεί.

Ολιγάριθμα οζίδια ολίγων χιλιαστών παρατηρούνται σε αμφοτέρους τους πνεύμονες, τα οποία δεν προσλαμβάνουν την <sup>18</sup>F-FDG, το μέγεθός τους ωστόσο κρίνεται μικρό για τον αξιόπιστο χαρακτηρισμό από την PET.

Παρουσία ολιγάριθμων μικρών κατώτερων παρατραχειακών λεμφαδένων δίχως



**ΑΝΩ-ΚΑΤΩ ΚΟΙΛΙΑ:** Παρατηρείται φυσιολογική κατανομή της <sup>18</sup>F-FDG σε ήπαρ, σπλήνα, έντερο, νεφρούς και επινεφρίδια.

**ΜΥΟΣΚΕΛΕΤΙΚΟ:** Παρατηρείται φυσιολογική κατανομή της <sup>18</sup>F-FDG.

**ΣΥΜΠΕΡΑΣΜΑ:** Εύρημα στην τραχεία, ως ανωτέρω, συμβατό κακοήθειας.

Οζίδια σε αμφοτέρους τους πνεύμονες δεν προσλαμβάνουν την <sup>18</sup>F-FDG το μέγεθός τους ωστόσο κρίνεται μικρό για τον αξιόπιστο χαρακτηρισμό τους με την PET, συνιστάται παρακολούθηση.



Σύμφωνα με το άρθρο 5 του Ν.3418/2005, όπως τροποποιήθηκε από το άρθρο 6 του Ν.3627/2007: «τα ιατρικά πιστοποιητικά και γνωματεύσεις έχουν το ίδιο κύρος και την ίδια νομική ισχύ ενώπιον όλων των αρχών και υπηρεσιών, ανεξάρτητα από το αν εκδίδονται από ιατρούς που υπηρετούν σε Ν.Π.Δ.Δ. ή Ν.Π.Ι.Δ. ή ιδιώτες ιατρούς.»

Thoracic Surgeon



Χειρουργός  
Θώρακος

www.kleontas.com

Δρ Αθανάσιος Κλέωντας  
BSc, MD, MSc, Dr(Med)Sc, BTS

Ερμού 73, Θεσσαλονίκη, ΤΚ 54623, Ελλάδα,  
e-mail: info@kleontas.com  
Ιστότοπος: www.kleontas.com  
κιν.: +30 6936202500  
Τηλ.: +30 2310271339



Ιατρικό Διαβαλκανικό Κέντρο Θεσσαλονίκης  
Ασκληπιού 10, Πυλαία, ΤΚ 55535, Ελλάδα  
Τηλ.: +30 2310400000

Dr Athanasios kleontas  
BSc, MD, MSc, Dr(Med)Sc, BTS

73 Ermou, Thessaloniki, ZC 54623, Greece  
e-mail: info@kleontas.com  
web: www.kleontas.com  
mobile: +30 6936202500  
Tel.: +30 2310271339

European Interbalkan Medical Center  
Asclapiou 10, Pilea, ZC 55535, Greece  
Tel.: +30 2310400000

Scientific Director



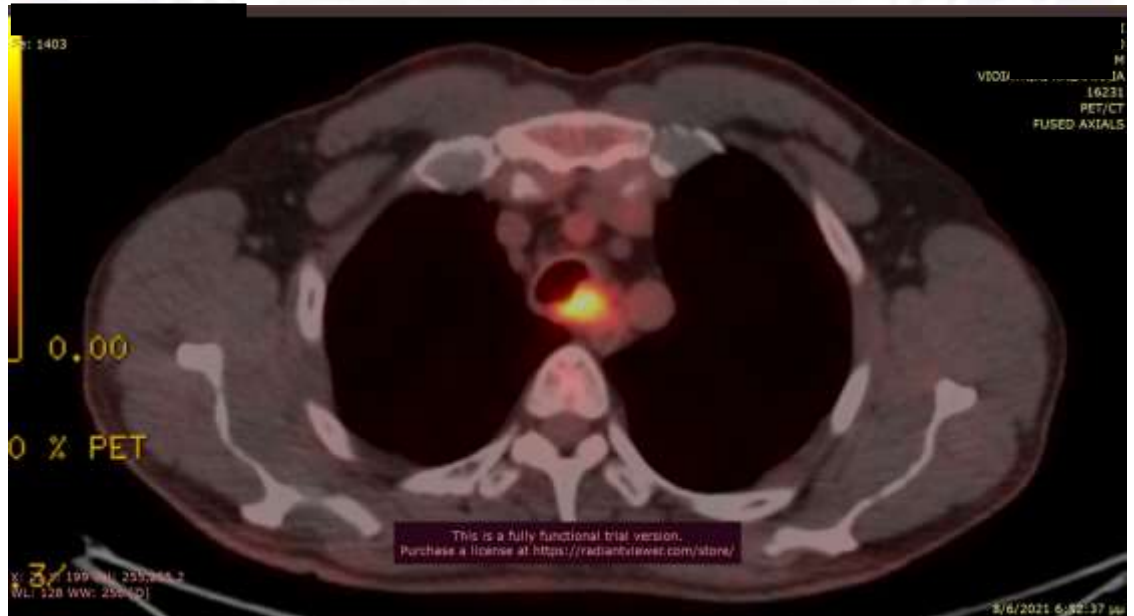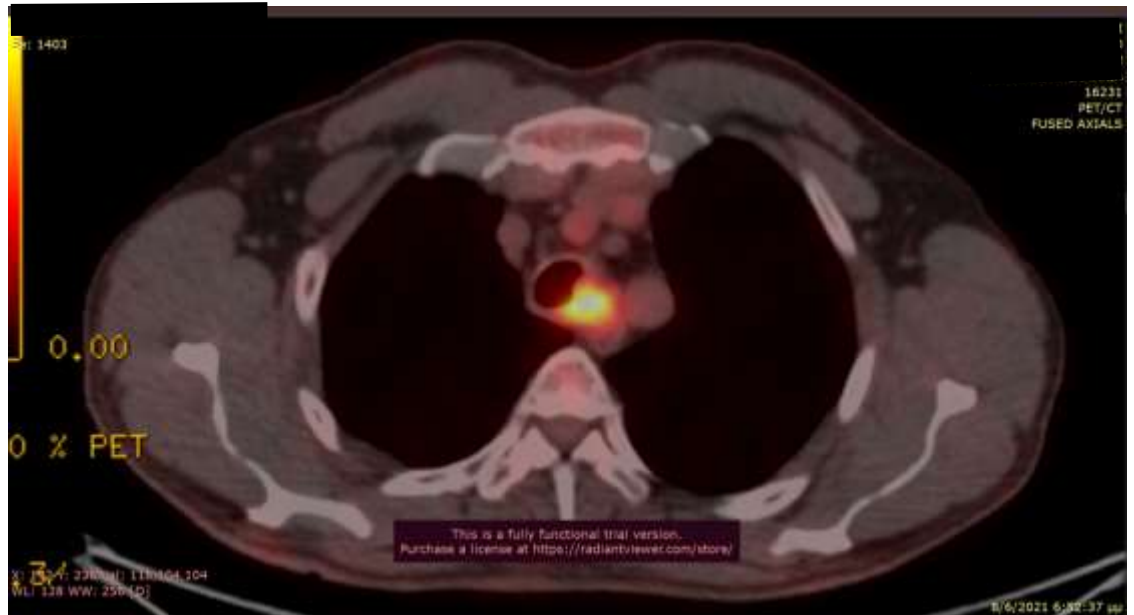Επιστημονικός  
Διευθυντής  
www.galinos.gr

Managing Director



DataLife

Διαχειριστής  
www.datalife.gr



HCTSS  
B.C. Secretary



ΕΕΧΘΚΑ  
Γραμματέας Ε.Σ.  
www.hctss.gr

ESTS  
Regent



ESTS  
Εισπράσιτος  
www.ests.org

Σύμφωνα με το άρθρο 5 του Ν.3418/2005, όπως τροποποιήθηκε από το άρθρο 6 του Ν.3627/2007:  
«τα ιατρικά πιστοποιητικά και γνωματεύσεις έχουν το ίδιο κύρος και την ίδια νομική ισχύ ενώπιον όλων των αρχών  
και υπηρεσιών, ανεξάρτητα από το αν εκδίδονται από ιατρούς που υπηρετούν σε Ν.Π.Δ.Δ. ή Ν.Π.Ι.Δ. ή ιδιώτες ιατρούς.»

Thoracic Surgeon



Χειρουργός  
Θώρακος

www.kleontas.com

Δρ Αθανάσιος Κλέωντας  
BSc, MD, MSc, Dr(Med)Sc, BTS

Ερμού 73, Θεσσαλονίκη, ΤΚ 54623, Ελλάδα,  
e-mail: info@kleontas.com  
Ιστότοπος: www.kleontas.com  
κιν.: +30 6936202500  
Τηλ.: +30 2310271339



Dr Athanasios kleontas  
BSc, MD, MSc, Dr(Med)Sc, BTS

73 Ermou, Thessaloniki, ZC 54623, Greece  
e-mail: info@kleontas.com  
web: www.kleontas.com  
mobile: +30 6936202500  
Tel.: +30 2310271339

European Interbalkan Medical Center  
Asclipiou 10, Pilea, ZC 55535, Greece  
Tel.: +30 2310400000

Scientific Director



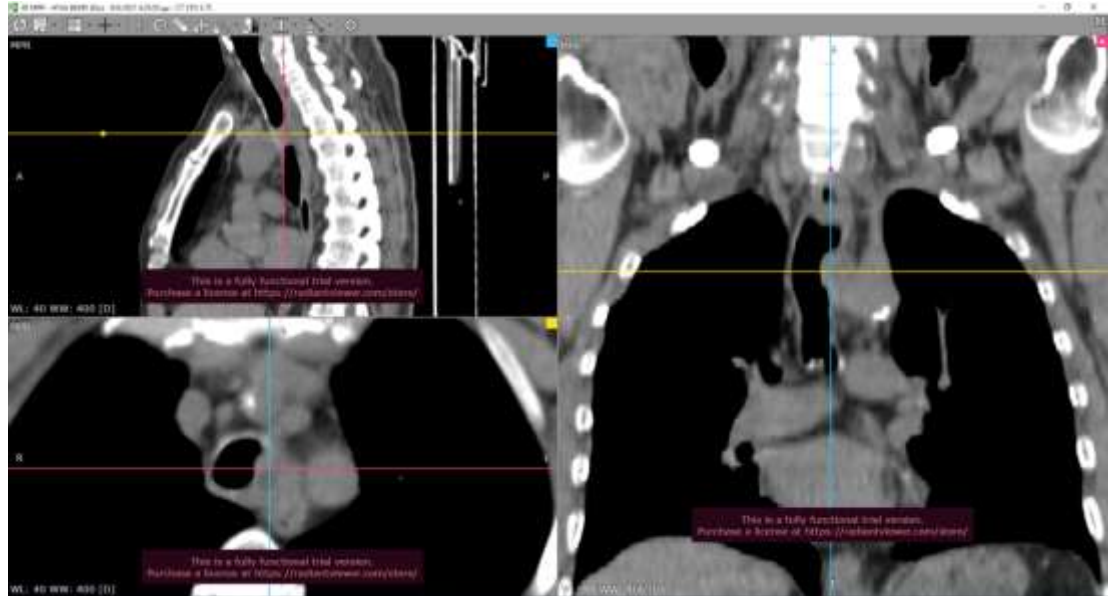
Επιστημονικός  
Διευθυντής  
www.galinos.gr

Managing Director



DataLife

Διαχειριστής  
www.datalife.gr



## Προεγχειρητικός έλεγχος

### 2D-3D Διαθωρακικό Υπερηχοκαρδιογράφημα (16.06.2021):

**Ρυθμός** → Φλεβοκομβικός Α.Π. 140/70mmHg.

**Κόλποι-Κοιλίες** → Φυσιολογικές διαστάσεις και όγκοι καρδιακών κοιλοτήτων με φυσιολογικό πάχος τοιχωμάτων της αριστερής κοιλίας και φυσιολογική συστολική λειτουργικότητα αυτής (EF 60%).

**Βαλβίδες** → Χωρίς δομικές αλλοιώσεις.

**Έγχρωμο DOPPLER / TDI** → Φυσιολογικές διαβαλβιδικές ροές βαλβίδων και φυσιολογική διαστολική λειτουργικότητα αριστερής κοιλίας.

**Περικάρδιο:** Ελεύθερο.

Επικοινωνίες δεν παρατηρούνται.

Φυσιολογική ροή δια του ισθμού αορτής.

Φυσιολογική συστολική λειτουργικότητα δεξιάς κοιλίας EF > 55%.

Global Longitudinal Strain LV: - 19%

### **ΣΥΜΠΕΡΑΣΜΑ**

Φυσιολογικά ευρήματα.

HCTSS  
B.C. Secretary



ΕΕΧΟΚΑ  
Γραμματέας Ε.Σ.  
www.hctss.gr

ESTS  
Regent



ESTS  
Εισπρόσωπος  
www.ests.org

Σύμφωνα με το άρθρο 5 του Ν.3418/2005, όπως τροποποιήθηκε από το άρθρο 6 του Ν.3627/2007:  
«τα ιατρικά πιστοποιητικά και γνωματεύσεις έχουν το ίδιο κύρος και την ίδια νομική ισχύ ενώπιον όλων των αρχών και υπηρεσιών, ανεξάρτητα από το αν εκδίδονται από ιατρούς που υπηρετούν σε Ν.Π.Δ.Δ. ή Ν.Π.Ι.Δ. ή ιδιώτες ιατρούς.»



**Δρ Αθανάσιος Κλέωντας**  
BSc, MD, MSc, Dr(Med)Sc, BTS  
Ερμού 73, Θεσσαλονίκη, ΤΚ 54623, Ελλάδα,  
e-mail: info@kleontas.com  
Ιστότοπος: www.kleontas.com  
κιν.: +30 6936202500  
Τηλ.: +30 2310271339  
Ιατρικό Διαβαλκανικό Κέντρο Θεσσαλονίκης  
Ασκληπιού 10, Πυλαία, ΤΚ 55535, Ελλάδα  
Τηλ.: +30 2310400000



**Dr Athanasios kleontas**  
BSc, MD, MSc, Dr(Med)Sc, BTS  
73 Ermou, Thessaloniki, ZC 54623, Greece  
e-mail: info@kleontas.com  
web: www.kleontas.com  
mobile: +30 6936202500  
Tel.: +30 2310271339  
European Interbalkan Medical Center  
Asclepiou 10, Pilea, ZC 55535, Greece  
Tel.: +30 2310400000

## Αρχική αξιολόγηση

Από την αρχική διερεύνηση των απεικονιστικών και κλινικοεργαστηριακών ευρημάτων διαπιστώθηκαν η εκτεταμένη βλάβη της τραχείας (μήκους περίπου 40mm), με βεβαιωμένη διήθηση της τραχείας και ενδοαυλική προβολή, καθώς και σε επαφή με τον οισοφάγο. Επίσης αναγνωρίζονται ολιγάριθμες μικρές βλάβες 3-5mm στο πνευμονικό παρέγχυμα, χωρίς να μπορεί απεικονιστικά να διευκρινιστεί εάν πρόκειται για μεταστατικές εστίες. Εμφυσηματικές αλλοιώσεις πνευμόνων αμφοτερόπλευρα, ιδίως των κορυφών.

## Διαγνωστικό και θεραπευτικό πλάνο

Συνοψίζοντας κι ιεραρχώντας τα ευρήματα του ασθενούς, αποφασίστηκαν αρχικά η ενδοσκοπική διερεύνηση με βρογχοσκόπιο και λήψη βιοψιών, ο περιορισμός της ενδοαυλικής προβολής με σκοπό την διαφύλαξη της βατότητας του αεραγωγού και της επέκτασης της νεοπλασματικής βλάβης και την εκτίμηση των χειρουργικών ορίων εκτομής σε περίπτωση απόφασης και πλήρη εξαίρεση. Αναλόγως των αποτελεσμάτων θα επαναπροσδιοριστεί η θεραπευτική στρατηγική που πιθανώς θα περιλαμβάνει εισαγωγική, συστηματική χημειοθεραπεία, ενδοτραχειακή θεραπεία, χειρουργική εξαίρεση και ακτινοθεραπεία. Ο ασθενής και το οικείο περιβάλλον ενημερώθηκαν για το διαγνωστικό και θεραπευτικό πλάνο και τις πιθανές επιπλοκές και ο ασθενής συμφώνησε με την ενυπόγραφη συγκατάθεσή του.

**Χειρουργική ένδειξη παρέμβασης:** Νεοπλασματική βλάβη στο μέσο τριτημόριο της τραχείας με ενδοαυλική προβολή.

**Είδος αναισθησίας:** Γενική αναισθησία

**Χειρουργείο:** Με συνδυασμένη άκαμπτη κι εύκαμπτη ινοπτική video-βρογχοσκόπηση, λήψη πολλαπλών βιοψιών εκ της βλάβης και ακολούθως εξάχνωση της ενδοαυλικής προβολής με ενδοσκοπικό Laser.

### Πρακτικό επέμβασης

Πλήρης και συνεχής καταγραφή των ζωτικών σημείων και της καρδιοαναπνευστικής λειτουργίας του ασθενούς. Εισαγωγή στην αναισθησία και είσοδος του άκαμπτου τραχειοσκοπίου (12mm). Επεμβατικός αερισμός της ασθενούς δια του άκαμπτου τραχειοσκοπίου.



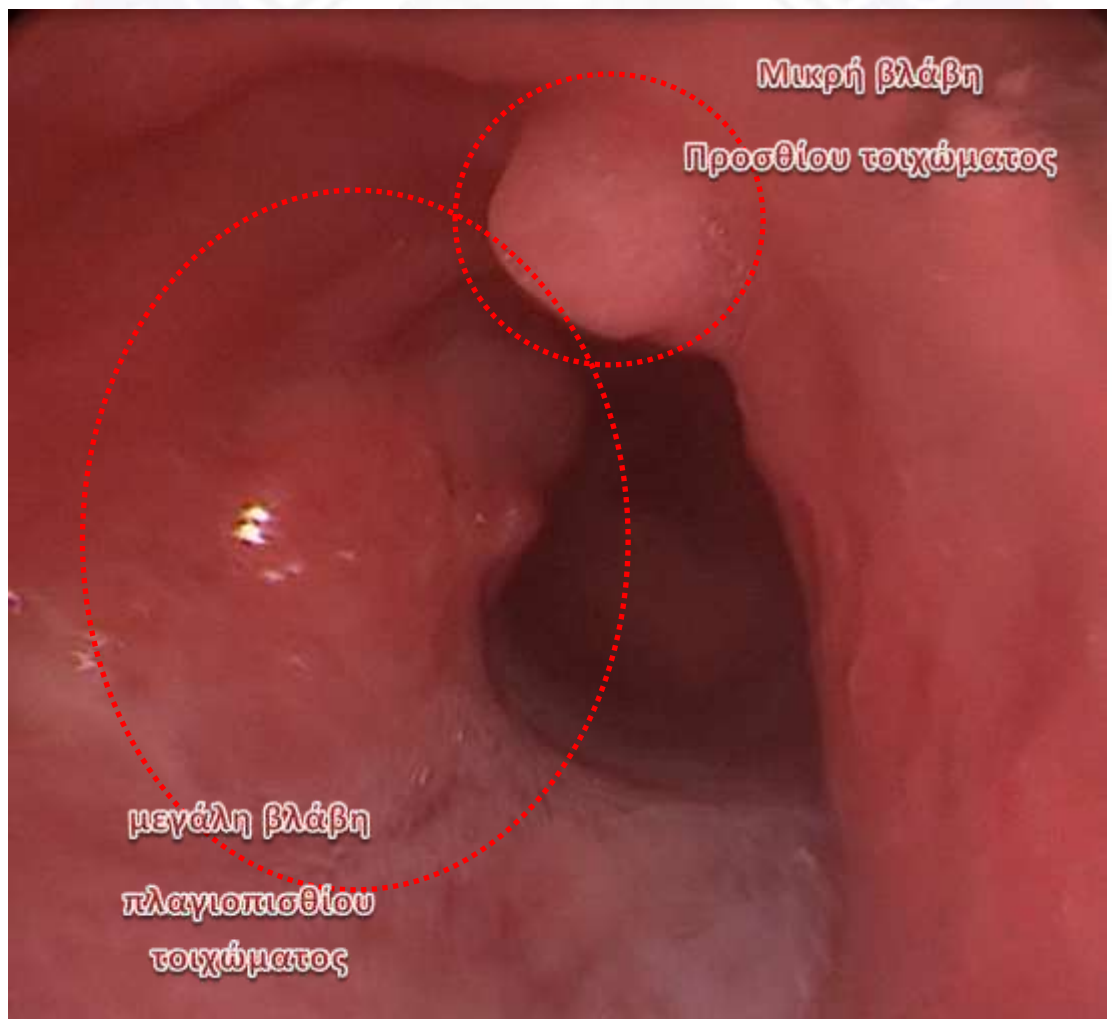


Δρ Αθανάσιος Κλέωντας  
BSc, MD, MSc, Dr(Med)Sc, BTS  
Ερμού 73, Θεσσαλονίκη, ΤΚ 54623, Ελλάδα,  
e-mail: info@kleontas.com  
Ιστότοπος: www.kleontas.com  
κιν.: +30 6936202500  
Τηλ.: +30 2310271339  
Ιατρικό Διαβαλκανικό Κέντρο Θεσσαλονίκης  
Ασκληπιού 10, Πυλαία, ΤΚ 55535, Ελλάδα  
Τηλ.: +30 2310400000



Dr Athanasios kleontas  
BSc, MD, MSc, Dr(Med)Sc, BTS  
73 Ermou, Thessaloniki, ZC 54623, Greece  
e-mail: info@kleontas.com  
web: www.kleontas.com  
mobile: +30 6936202500  
Tel.: +30 2310271339  
European Interbalkan Medical Center  
Asclipiou 10, Pilea, ZC 55535, Greece  
Tel.: +30 2310400000

Αναγνωρίζεται συμπαγής ενδοαυλική βλάβη στην μεσότητα της τραχείας που αποφράσσει περίπου 40% τον αυλό της και εξορμάται από κυρίως από το αριστερό πλάγιο τοίχωμα της τραχείας και συνεχεται σε όλη την έκταση της υμενώδους μοίρας της τραχείας (οπίσθιο τοίχωμα). Επιμήκως η βλάβη καταλαμβάνει περίπου 40mm στο μέσο τριτημόριο της τραχείας. Επίσης αναγνωρίζεται έτερη μικρότερη βλάβη που εξορμάται από το πρόσθιο τοίχωμα της τραχείας περίπου 15mm πριν το κεντρικό άκρο της μεγαλύτερης βλάβης. Αρχικά εξαιρείται μηχανικά ολόκληρη η μικρή βλάβη κι αποστέλλεται για βιοψία. Ακολούθως λαμβάνονται πολλαπλές βιοψίες από την κύρια βλάβη κι αποστέλλονται για βιοψία. Στη συνέχεια διενεργείται εξάχνωση της ενδοαυλικής μοίρας της βλάβης με εφαρμογή Laser, ώστε να αποκατασταθεί πλήρως ο αυλός της τραχείας. Επίσης διενεργείται κατ' εφάπτομένη εξάχνωση της προέκτασης της βλάβης στο οπίσθιο τοίχωμα της τραχείας.



Σύμφωνα με το άρθρο 5 του Ν.3418/2005, όπως τροποποιήθηκε από το άρθρο 6 του Ν.3627/2007: «τα ιατρικά πιστοποιητικά και γνωματεύσεις έχουν το ίδιο κύρος και την ίδια νομική ισχύ ενώπιον όλων των αρχών και υπηρεσιών, ανεξάρτητα από το αν εκδίδονται από ιατρούς που υπηρετούν σε Ν.Π.Δ.Α. ή Ν.Π.Ι.Δ. ή ιδιώτες ιατρούς.»

Thoracic Surgeon



Χειρουργός  
Θώρακος

[www.kleontas.com](http://www.kleontas.com)

Δρ Αθανάσιος Κλέωντας  
BSc, MD, MSc, Dr(Med)Sc, BTS

Ερμού 73, Θεσσαλονίκη, ΤΚ 54623, Ελλάδα,  
e-mail: [info@kleontas.com](mailto:info@kleontas.com)  
Ιστότοπος: [www.kleontas.com](http://www.kleontas.com)  
κιν.: +30 6936202500  
Τηλ.: +30 2310271339

Ιατρικό Διαβαλκανικό Κέντρο Θεσσαλονίκης  
Ασκληπιού 10, Πυλαία, ΤΚ 55535, Ελλάδα  
Τηλ.: +30 2310400000



Dr Athanasios kleontas  
BSc, MD, MSc, Dr(Med)Sc, BTS

73 Ermou, Thessaloniki, ZC 54623, Greece  
e-mail: [info@kleontas.com](mailto:info@kleontas.com)  
web: [www.kleontas.com](http://www.kleontas.com)  
mobile: +30 6936202500  
Tel.: +30 2310271339

European Interbalkan Medical Center  
Asclipiou 10, Pilea, ZC 55535, Greece  
Tel.: +30 2310400000

Scientific Director



Επιστημονικός  
Διευθυντής

[www.galinos.gr](http://www.galinos.gr)

Managing Director



DataLife

Διαχειριστής  
[www.datalife.gr](http://www.datalife.gr)

HCTSS  
B.C. Secretary

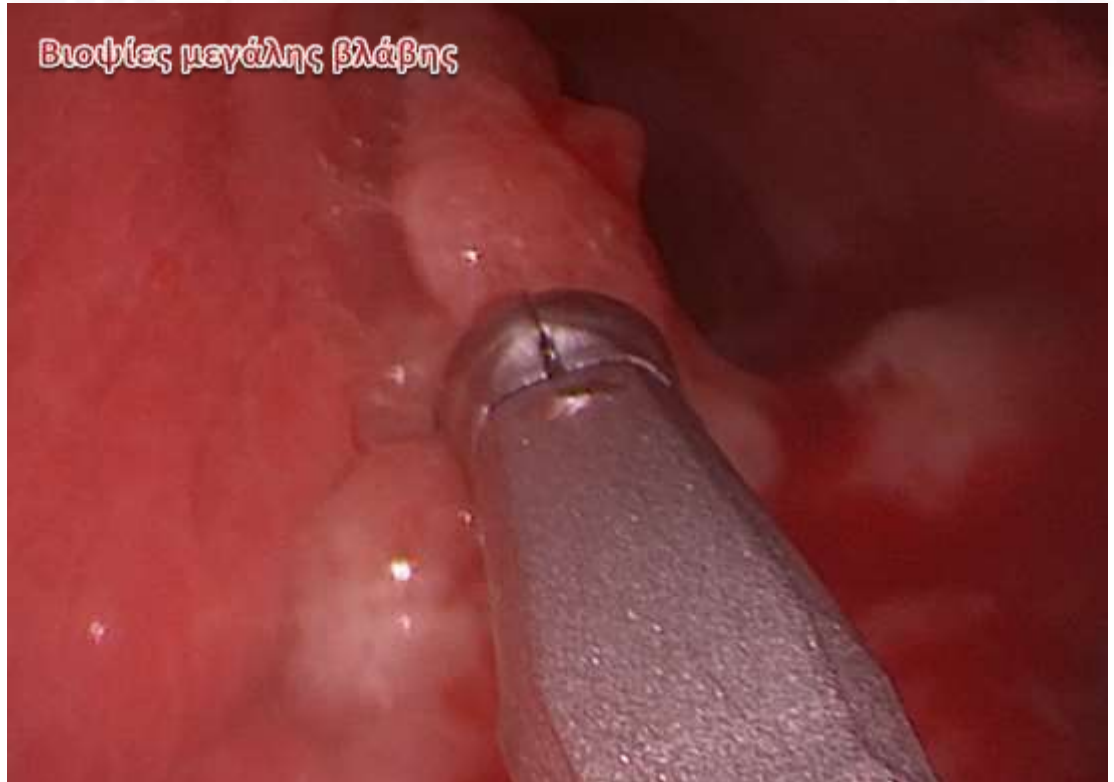
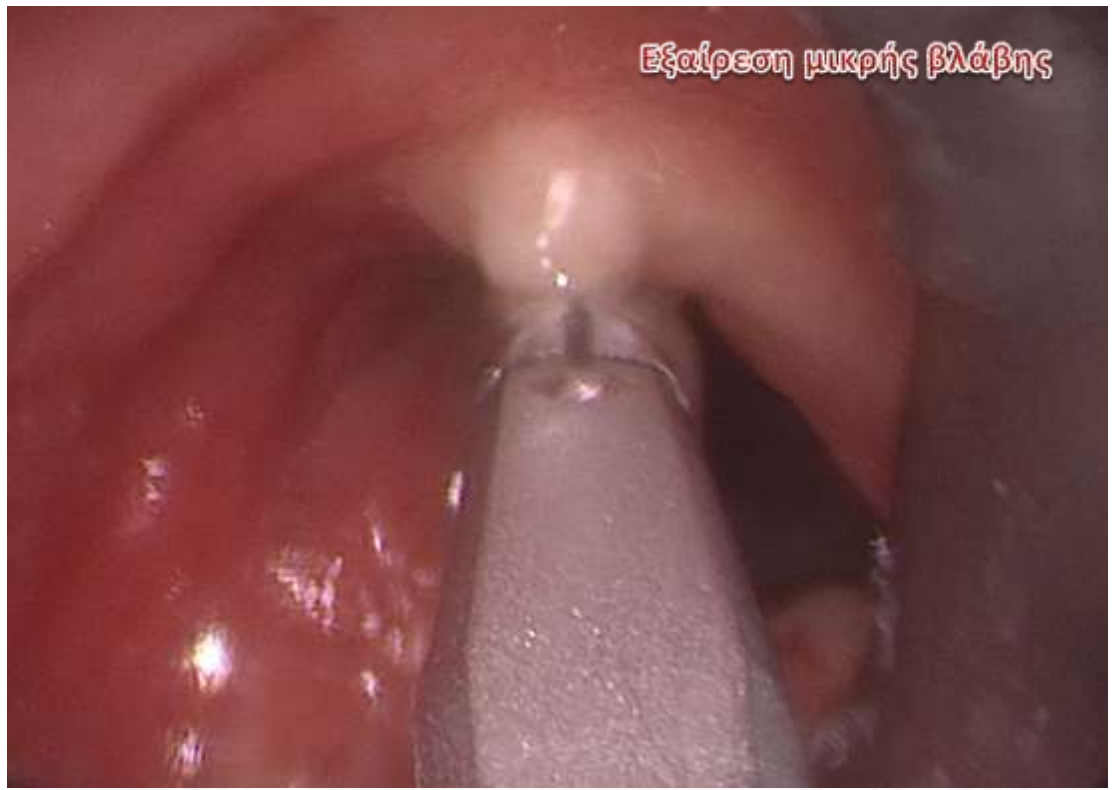

ΕΕΧΘΚΑ  
Γραμματέας Ε.Σ.  
[www.hctss.gr](http://www.hctss.gr)

ESTS  
Regent



ESTS  
Εισπράσιος  
[www.ests.org](http://www.ests.org)



Σύμφωνα με το άρθρο 5 του Ν.3418/2005, όπως τροποποιήθηκε από το άρθρο 6 του Ν.3627/2007:  
"τα ιατρικά πιστοποιητικά και γνωματεύσεις έχουν το ίδιο κύρος και την ίδια νομική ισχύ ενώπιον όλων των αρχών  
και υπηρεσιών, ανεξάρτητα από το αν εκδίδονται από ιατρούς που υπηρετούν σε Ν.Π.Δ.Δ. ή Ν.Π.Ι.Δ. ή ιδιώτες ιατρούς."

Thoracic  
Surgeon



Χειρουργός  
Θώρακος

[www.kleontas.com](http://www.kleontas.com)

Scientific  
Director



Επιστημονικός  
Διευθυντής

[www.galinos.gr](http://www.galinos.gr)

Managing  
Director



DataLife

Διαχειριστής

[www.datalife.gr](http://www.datalife.gr)

HCTSS  
B.C. Secretary



ΕΕΧΘΚΑ  
Γραμματέας Ε.Σ.  
[www.hctss.gr](http://www.hctss.gr)

ESTS  
Regent



ESTS  
Εισπράσιτος  
[www.ests.org](http://www.ests.org)

Δρ Αθανάσιος Κλέωντας  
BSc, MD, MSc, Dr(Med)Sc, BTS

Ερμού 73, Θεσσαλονίκη, ΤΚ 54623, Ελλάδα,  
e-mail: [info@kleontas.com](mailto:info@kleontas.com)  
Ιστότοπος: [www.kleontas.com](http://www.kleontas.com)  
κιν. : +30 6936202500  
Τηλ.: +30 2310271339

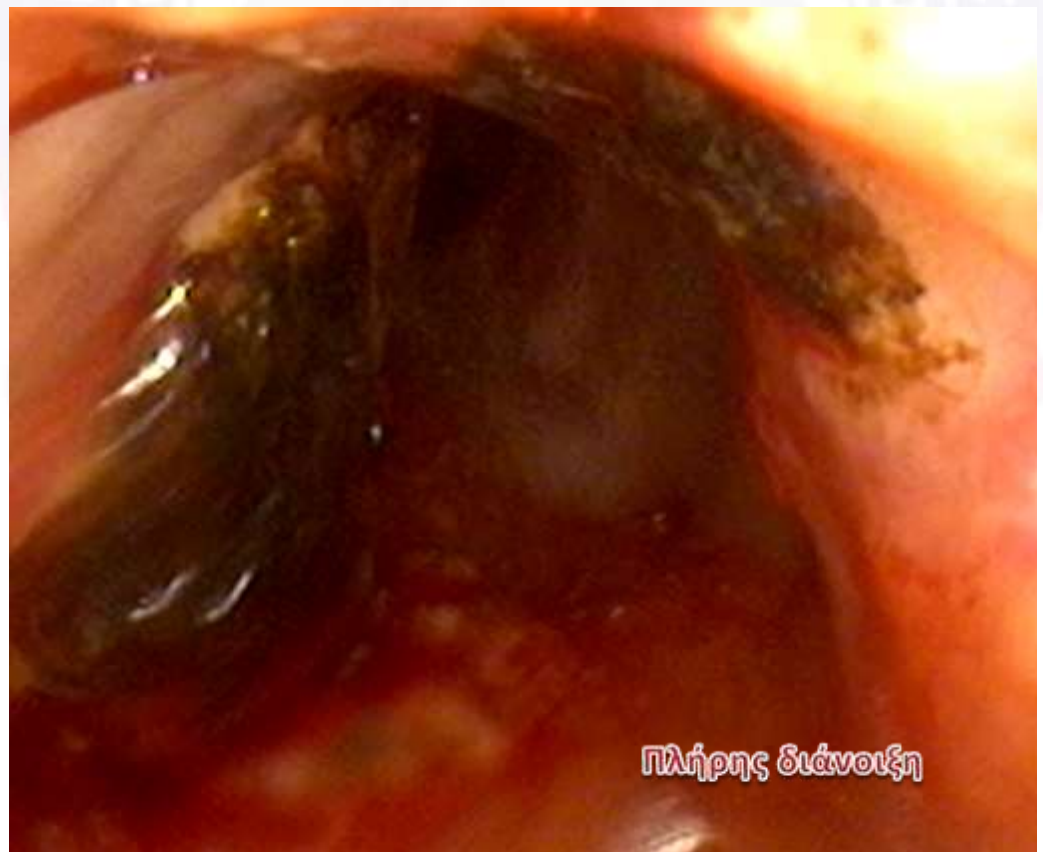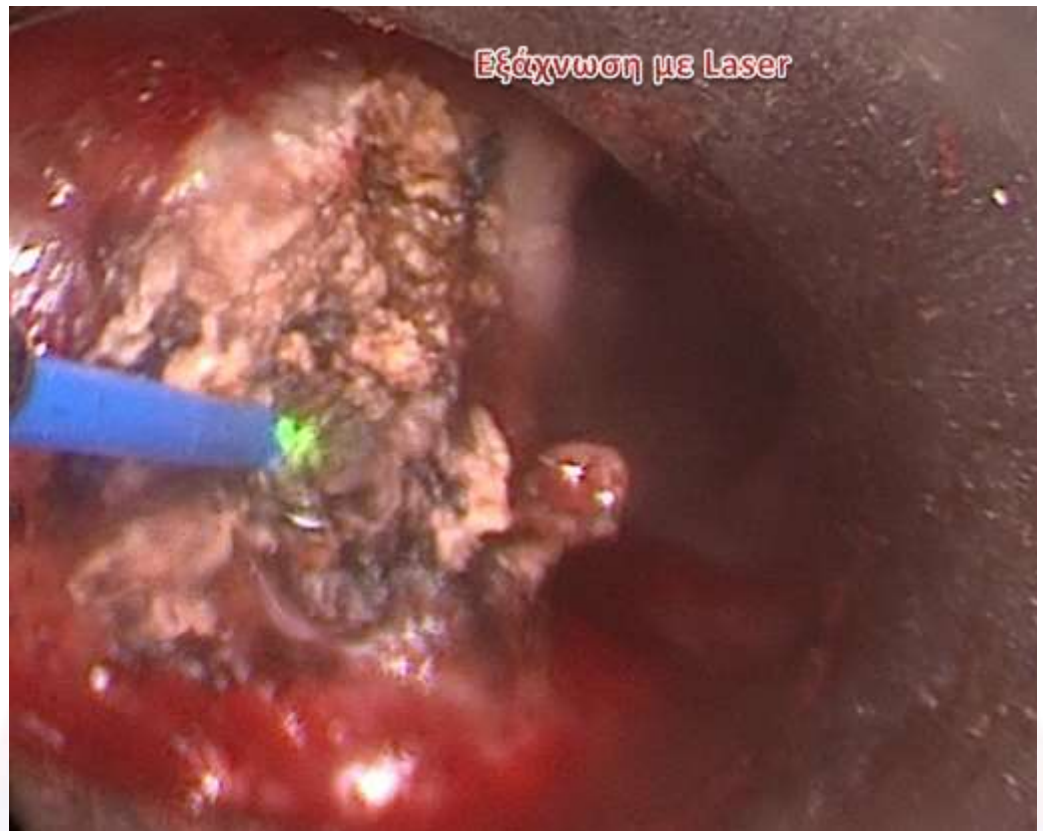
Ιατρικό Διαβαλκανικό Κέντρο Θεσσαλονίκης  
Ασκληπιού 10, Πυλαία, ΤΚ 55535, Ελλάδα  
Τηλ.: +30 2310400000



Dr Athanasios kleontas  
BSc, MD, MSc, Dr(Med)Sc, BTS

73 Ermou, Thessaloniki, ZC 54623, Greece  
e-mail: [info@kleontas.com](mailto:info@kleontas.com)  
web: [www.kleontas.com](http://www.kleontas.com)  
mobile: +30 6936202500  
Tel.: +30 2310271339

European Interbalkan Medical Center  
Asclapiou 10, Pilea, ZC 55535, Greece  
Tel.: +30 2310400000



Σύμφωνα με το άρθρο 5 του Ν.3418/2005, όπως τροποποιήθηκε από το άρθρο 6 του Ν.3627/2007:  
«τα ιατρικά πιστοποιητικά και γνωματεύσεις έχουν το ίδιο κύρος και την ίδια νομική ισχύ ενώπιον όλων των αρχών  
και υπηρεσιών, ανεξάρτητα από το αν εκδίδονται από ιατρούς που υπηρετούν σε Ν.Π.Δ.Δ. ή Ν.Π.Ι.Δ. ή ιδιώτες ιατρούς.»



Thoracic Surgeon



Χειρουργός  
Θώρακος

www.kleontas.com

Scientific Director



Επιστημονικός  
Διευθυντής  
www.galinos.gr

Managing Director



DataLife

Διαχειριστής  
www.datalife.gr

HCTSS  
B.C. Secretary



ΕΕΧΟΚΑ  
Γραμματέας Ε.Σ.  
www.hctss.gr

ESTS  
Regent



ESTS  
Εκπρόσωπος  
www.ests.org

Δρ Αθανάσιος Κλέωντας  
BSc, MD, MSc, Dr(Med)Sc, BTS

Ερμού 73, Θεσσαλονίκη, ΤΚ 54623, Ελλάδα,  
e-mail: info@kleontas.com  
Ιστότοπος: www.kleontas.com  
κιν.: +30 6936202500  
Τηλ.: +30 2310271339

Ιατρικό Διαβαλκανικό Κέντρο Θεσσαλονίκης  
Ασκληπιού 10, Πυλαία, ΤΚ 55535, Ελλάδα  
Τηλ.: +30 2310400000



Dr Athanasios kleontas  
BSc, MD, MSc, Dr(Med)Sc, BTS

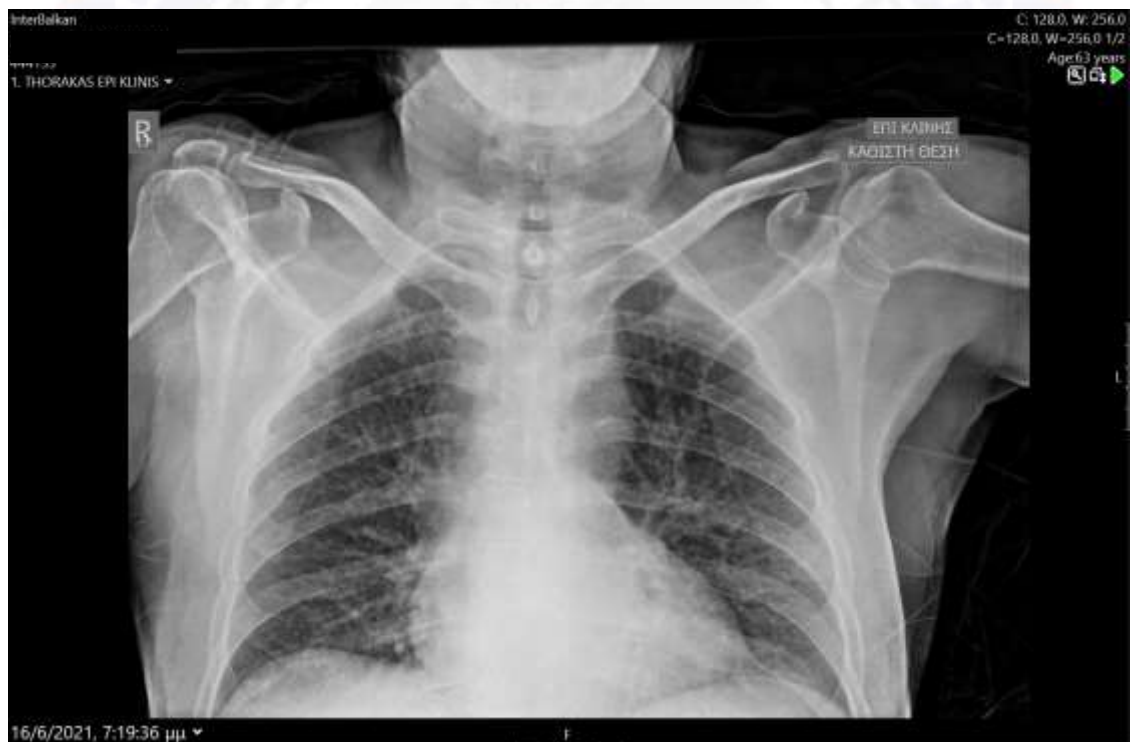73 Ermou, Thessaloniki, ZC 54623, Greece  
e-mail: info@kleontas.com  
web: www.kleontas.com  
mobile: +30 6936202500  
Tel.: +30 2310271339

European Interbalkan Medical Center  
Asclepiou 10, Pilea, ZC 55535, Greece  
Tel.: +30 2310400000

Στη συνέχεια διενεργείται ερευνητική βρογχοσκόπηση με το εύκαμπτο ινοπτικό βρογχοσκόπιο και στο δεξιό και στο αριστερό βρογχικό δέντρο φαίνονται όλα τα στόμια ανοιχτά, χωρίς αναγνώριση ενδοαυλικής βλάβης. Τέλος διενεργούνται αλληπάλληλες εκπλύσεις του βρογχικού δέντρου.

Αποσύρεται το άκαμπτο βρογχοσκόπιο κι ο ασθενής αφυπνίζεται σταδιακά χωρίς κανένα πρόβλημα. Μετά την διενέργεια φορητής ακτινογραφίας θώρακος, ο ασθενής μεταφέρεται στο θάλαμο νοσηλείας (N° 121).

**Μετεγχειρητική Πορεία:** Ο ασθενής κινητοποιήθηκε άμεσα και ανεπίπλεκτα. Την 1<sup>η</sup> μετεγχειρητική ημέρα ο ασθενής έλαβε εξιτήριο με οδηγίες. Αναμένεται η ιστολογική έκθεση, προκειμένου να καθοριστεί το θεραπευτικό πλάνο.



**Μετεγχειρητική ακτινογραφία (17.06.2021)**

Σύμφωνα με το άρθρο 5 του Ν.3418/2005, όπως τροποποιήθηκε από το άρθρο 6 του Ν.3627/2007: «τα ιατρικά πιστοποιητικά και γνωματεύσεις έχουν το ίδιο κύρος και την ίδια νομική ισχύ ενώπιον όλων των αρχών και υπηρεσιών, ανεξάρτητα από το αν εκδίδονται από ιατρούς που υπηρετούν σε Ν.Π.Δ.Δ. ή Ν.Π.Ι.Δ. ή ιδιώτες ιατρούς.»



**Δρ Αθανάσιος Κλέωντας**  
BSc, MD, MSc, Dr(Med)Sc, BTS  
Ερμού 73, Θεσσαλονίκη, ΤΚ 54623, Ελλάδα,  
e-mail: info@kleontas.com  
Ιστότοπος: www.kleontas.com  
κιν. : +30 6936202500  
Τηλ.: +30 2310271339

Ιατρικό Διαβαλκανικό Κέντρο Θεσσαλονίκης  
Ασκληπίου 10, Πυλαία, ΤΚ 55535, Ελλάδα  
Τηλ.: +30 2310400000



**Dr Athanasios kleontas**  
BSc, MD, MSc, Dr(Med)Sc, BTS  
73 Ermou, Thessaloniki, ZC 54623, Greece  
e-mail: info@kleontas.com  
web: www.kleontas.com  
mobile: +30 6936202500  
Tel.: +30 2310271339

European Interbalkan Medical Center  
Asclipiou 10, Pilea, ZC 55535, Greece  
Tel.: +30 2310400000



## Οδηγίες Εξόδου

- Απεικονιστική εκτίμηση
  - Σε 10 μέρες με ακτινογραφία θώρακος (F)
- Σχετικές συστάσεις φαρμακευτικής και λοιπής αγωγής
  - Αντιβιοτική αγωγή ευρέως φάσματος (π.χ. tb Zinadol 500mg 1Χ2 pos)
- Θωρακοχειρουργική επανεκτίμηση και βρογχοσκόπηση
- Ογκολογική εκτίμηση για επικουρική θεραπεία



Ημερομηνία: 17/06/2020, Ώρα: 10.50

Ο  
Ιατρός



**Δρ ΑΘΑΝΑΣΙΟΣ Δ. ΚΛΕΩΝΤΑΣ**  
ΧΕΙΡΟΥΡΓΟΣ ΘΩΡΑΚΟΣ BSc, MD, MSc, Dr(Med)Sc, BTS  
ΕΡΜΟΥ 73, Τ.Κ 54623 ΘΕΣΣΑΛΟΝΙΚΗ  
ΑΦΜ:064880349, Δ' ΔΟΥ ΘΕΣ/ΝΙΚΗΣ  
ΑΜΚΑ:21017505633, ΑΜ ΤΣΑΥ:123044  
ΤΗΛ: 2310271339 - 6936202500



Σύμφωνα με το άρθρο 5 του Ν.3418/2005, όπως τροποποιήθηκε από το άρθρο 6 του Ν.3627/2007:  
στα ιατρικά πιστοποιητικά και γνωματεύσεις έχουν το ίδιο κύρος και την ίδια νομική ισχύ ενώπιον όλων των αρχών  
και υπηρεσιών, ανεξάρτητα από το αν εκδίδονται από ιατρούς που υπηρετούν σε Ν.Π.Δ.Δ. ή Ν.Π.Ι.Δ. ή ιδιώτες ιατρούς."